Münster.1931.№65 Med Diss.

Staatl. preuß. chirurgische Universitätsklinik
Münster ⟨Westf.⟩
Professor Dr. H. Coenen.

Beobachtungen, Erfolge u. Misserfolge bei der Behandlung der angeborenen Hüftgelenksverrenkung.

INAUGURAL-DISSERTATION

zur Erlangung
der Doktorwürde der Hohen Medizinischen
Fakultät der Westfälischen Wilhelms-Universität
zu Münster ⟨Westf.⟩

vorgelegt von

Otto Sunder-Plassmann
aus Förde-Grevenbrück.

1-9-3-1

Gedruckt in der Dissertationsdruckerei Robert Kleinert, Quakenbrück.

Referent: Privatdozent Dr. H. Walter.
Korreferent: Professor Dr. H. Coenen.
Dekan: Professor Dr. Vogt.

R. UNIV.
BIBLIOTHEEK
LEIDEN

Gedruckt mit Genehmigung der Medizinischen Fakultät
der Westfälischen Wilhelms-Universität zu Münster i. W.

Meinen lieben Eltern!

Beobachtungen, Erfolge und Mißerfolge bei der Behandlung der angeborenen Hüftgelenksverrenkung.

Die Ansichten über die Heilbarkeit und über die therapeutischen Erfolge bei der Behandlung der Luxatio coxae congenita sind erheblichen Schwankungen unterworfen gewesen. Verduc hatte Repositionsversuche an der Leiche gemacht, auf Grund deren er 1701 zu der Schlußfolgerung kam, „daß jeder Versuch den Schenkelkopf zu reponieren, nichts anderes als die Ignoranz des Arztes beweisen könne". Es gelang damals aber schon, durch monate-, ja sogar jahrelange Extension den Schenkelkopf bis in die Höhe der Gelenkpfanne herunterzuholen, jedoch scheiterten die Erfolge immer wieder an der Unmöglichkeit einer guten Retention am Pfannenorte. Daher wandte man sich zunächst dem Studium der pathologisch-anatomischen Veränderungen zu und behandelte bis ungefähr 1880 nur palliativ mit Entlastung und Beckengürtel. Dann kamen nach dem kühnen Vorgehen A. Hoffas die blutigen Methoden, Resektion des Schenkelkopfes, künstliche Vertiefung der Pfanne und Umnagelung des Kopfes zu ihrem Rechte. Wenn Hoffa auch von E. von Bergmann die bekannte Kritik hören mußte, daß seine Patienten „vor der Behandlung wie gesunde Enten gewatschelt hätten, nach der Operation aber wie kranke Enten watschelten", so hat er doch das Verdienst, zum aktiven Vorgehen den Auftakt gegeben zu haben, das durch die große Entdeckung von A. Lorenz, der unblutigen Behandlung, 1895 gekrönt wurde. Sie ist aufgebaut auf den Studien über die pathologischen Gelenksveränderungen, die bei den blutigen Repositionen gemacht werden konnten. Nun war das Problem der Heilung der angeborenen Hüftverrenkung gelöst, und schnell stiegen die Heilungsziffern bis zu der heute erreichten Höhe von 80—90 %.

Aber nicht alle Autoren berichten von solch günstigen Resultaten; die Angaben schwanken erheblich. Jüngst meldet Stephens im Journ. of bone and joint surgery (Bd. 10, Nr. 3) über die Untersuchung von mehreren hundert Fällen von angeborener Hüftverrenkung das erstaunlich niedrige Resultat von nur

15 % definitiven Heilungen. Klarheit in diesen wichtigen Dingen kann nur erreicht werden, wenn die Kliniken über die Art ihrer Behandlung, über ihre Beobachtungen und Erfahrungen, ihre Erfolge und Mißerfolge eingehend und genau berichten. Daher sollen nachfolgend die entsprechenden Angaben über die in der Chirurgischen Universitäts-Klinik zu Münster behandelten Fälle von angeborener Hüftverrenkung gemacht werden.

I. Das zur Untersuchung vorliegende Material.

Es handelt sich um die Bearbeitung des Materials, das seit Eröffnung der Klink im Jahre 1925 vorliegt. In dieser Zeit wurden 46 Patienten behandelt; 11 davon sind Knaben, 35 Mädchen. Das Verhältnis des Auftretens des Leidens bei Knaben und Mädchen beträgt also hier 1:3,2. Bei ersteren wurde die Luxation dreimal links, viermal rechts und fünfmal doppelseitig festgestellt, bei letzteren 14mal links, 11mal rechts und 11mal beiderseits. Das Verhältnis einseitiger Luxationen zu doppelseitigen von 1:2 erfährt eine Aenderung, wenn die Fälle einseitiger Luxation berücksichtigt werden, die auf der „gesunden" Seite deutliche röntgenologisch nachweisbare Femur- und Pfannenveränderungen erkennen lassen, wie hypoplastische Kopf- und Trochanterkernschatten, steiles, meist mehr oder weniger grob gezacktes oder in Form der Ludloffschen Gleitfurche ausgezogenes Pfannendach, das den Femurkopf nicht ganz überdeckt, und dicker Pfannengrund. Solche Verhältnisse fanden sich 7mal vor. Bei zweien dieser Kinder kam es auch tatsächlich noch zu Luxationen, bei den anderen 5 nicht. Dabei ist bemerkenswert, daß 4 dieser 5 Kinder zwischen 5 und 7 Jahre alt waren, und eines war 3 Jahre alt, so daß also nicht frühzeitige Behandlung die Entwicklung der Luxation verhindert hat, sondern andere günstige Momente dafür verantwortlich zu machen sind. Ein Kind kam mit einseitiger Reluxation in die Klinik, nachdem es vorher beiderseits außerhalb eingerenkt worden war, so daß unter Berücksichtigung dieser 8 Fälle das Verhältnis 1:2 beträchtlich zugunsten der doppelseitigen Luxationen verschoben wird. Vielleicht hat Ph. J. Schultz Recht, wenn er behauptet, daß die oft recht indifferente Bevölkerung doppelseitig luxierte Kinder wegen ihres stärkeren Watschelns und ihrer mehr entstellten Figur eher dem Orthopäden zuführt als einseitig luxierte mit ihren viel geringeren Symptomen. Was den Grad der Verrenkungen angeht, so geben folgende Zahlen einen kurzen Ueberblick:

I°	II°	III°	
13	23	11 weibl.	Gelenke.
3	9	5 männl.	

Das Alter der Patienten bewegt sich zwischen 2 und 17 Jahren. Der älteste einseitig unblutig eingerenkte Patient war 10 Jahre alt, der älteste doppelseitig unblutig eingerenkte 5 Jahre. Aber auch wesentlich ältere mit angeborener Hüftgelenksverrenkung behaftete Kranke suchten die Klinik auf, von denen nur einige zur blutigen Operation bewogen werden konnten. So wurden 4 Patienten nach C. Deutschländer operiert, 3 luxierte Hüften durch die Osteotomie nach Baeyer-Lorenz und 2 nach Schanz behandelt. Von einer Beschreibung dieser blutig behandelten Fälle kann aber in diesem Zusammenhange abgesehen werden. Da ferner noch 1 Patientin nur palliativ behandelt und mit einem Entlastungsapparat entlassen wurde, so bleiben 39 Patienten (55 Gelenke) hier zur Nachuntersuchung übrig. Bei 29 derselben lag die Reposition zur Zeit der Beurteilung über 1 Jahr zurück, bei 10 unter 1 Jahr; letztere sind am Ende der Nachbehandlungszeit.

Zunächst sollen nun die Resultate, die bei der Behandlung dieser Fälle erzielt wurden, dargelegt werden. Dabei ist zu berücksichtigen, daß derartige systematische Einteilungen keineswegs eine ideale Darstellungsform ergeben, weil alles am lebenden Organismus so variabel ist, daß es in keine einheitliche Form hineingepreßt werden kann, ohne Zerrbilder hervorzurufen. Darauf mögen auch zum Teil die Differenzen zurückzuführen sein, die zwischen den Angaben der verschiedenen Autoren bestehen. Wenn man den Begriff „Heilung“ einheitlich auffassen würde, wäre ein großer Schritt zum besseren Verständnis getan. Die groben Unterschiede in den Heilungsziffern, die von verschiedenen Autoren berichtet werden, können wohl kaum in den Resultaten selbst begründet sein, sondern müssen auf Verschiedenheit der Beurteilung der Resultate beruhen. So schreibt z. B. C. Ghillini-Bologna: „Dieser pathologischen Verhältnisse wegen können wir nur in einem geringen Prozentsatz von Fällen (ungefähr 10 %) eine Restitutio ad integrum absolut anatomisch erzielen.“ In einer im selben Jahre erschienenen

Arbeit dagegen sagt Horwath von seinen Resultaten, daß „es fast schwierig ist zu sagen, welches von den Beinen einst verrenkt war". In einer 3 Jahre später erschienenen Arbeit kommt Redard zu dem gerade entgegengesetzten Schluß: „So habe ich fast niemals Gelenke gefunden, die so vollkommen geworden wären, daß man sie mit normalen Gelenken hätte verwechseln können." „Restitutio ad integrum ist durchaus exzeptionell." G. Engelmann wendet sich 1919 und erneut 1924 gegen diese Ansicht. Aus neuester Zeit sei nur noch die Arbeit von Stephens, der 15 % definitive Heilungen errechnet, genannt, während K. Gaugele von nahezu 100 % Heilung berichtet.

Die Resultate der eigenen Fälle sind in der folgenden Uebersicht in 3 Gruppen eingeteilt. Die erste umfaßt die Fälle mit „sehr gutem" Erfolg, d. h. mit funktioneller und anatomischer Heilung. Dazu gehört gut entwickeltes Pfannendach, Kopf nicht deformiert, gute Gebrauchsfähigkeit, negativer Trendelenburg, kein watschelnder Gang. Die zweite Gruppe mit „gutem" Erfolg enthält die Gelenke, bei denen das Pfannendach den Kopf nicht ganz deckt oder dieser Veränderungen in Form und Struktur zeigt, das funktionelle Resultat aber nicht, oder nur ganz gering, beeinträchtigt ist. In der dritten Gruppe sind Subluxationen und völlige Reluxationen aufgeführt, die aber zum Teil erneut eingerenkt und noch in Behandlung sind.

Von 55 Gelenken zeigen 26 = 47,3 % ein sehr gutes Resultat, 21 = 38,2 % ein gutes Resultat, 9 = 14,5 % ein schlechtes Resultat.

Von 23 einseitig Luxierten zeigen 12 = 52,2 % ein sehr gutes Resultat, 9 = 39,1 % ein gutes Resultat, 2 = 8,7 % ein schlechtes Resultat.

Von 16 doppelseitig Luxierten weisen 15 Gelenke = 46,8 % ein sehr gutes Resultat auf, 11 Gelenke = 34,4 % ein gutes Resultat auf, 6 Gelenke = 18,8 % ein schlechtes Resultat auf.

Bei Luxationen I° ist die Gesamtheilungsziffer 87,5 %, bei Luxationen II° ist die Gesamtheilungsziffer 89,7 % und bei Luxationen III° ist die Gesamtheilungsziffer 62,5 %.

Bei der Beurteilung dieser Tabellen sind mehrere Momente zu berücksichtigen. Die als sehr gut bezeichneten Ergebnisse weisen wegen der erst relativ kurzen Zeit seit der Reposition im Röntgen-

bilde keine Gelenke auf, die man von der gesunden Seite nicht oder nur mit Mühe unterscheiden könnte; der Knochen hat für seinen völligen Umbau noch nicht Zeit genug gehabt. Hervorzuheben ist aber auch, daß unter den als gut bezeichneten Fällen sicherlich viele sind, bei denen das neue Pfannendach noch erst nur knorpelig, also im Röntgenbilde noch nicht sichtbar angelegt und der jetzt noch teilweise deformierte Kopf in guter Regeneration begriffen ist oder wenigstens sein kann, so daß diese Fälle bei einer späteren Nachuntersuchung sich noch als sehr gut erweisen würden. Ferner ist auch zu berücksichtigen, daß viele Patienten mit längst überschrittener Altersgrenze die Klinik aufsuchten. Von den 39 hier aufgeführten waren nicht weniger als 10 Patienten 5 und über 5 Jahre alt zur Zeit der Reposition.

Nach dem Alter geordnet ergibt sich folgende Uebersicht: unter 5 Jahren waren sehr gut 52,2 % und gut 30,4 %, die Gesamtheilungsziffer 82,6 %, gegenüber 17,4 %, die als schlecht bezeichnet werden müssen; über 5 Jahre waren sehr gut 22,2 % und gut 66,6 %, die Gesamtheilungsziffer 88,8 % gegenüber 11,2 % schlechten Resultates.

Aus diesen Zahlen ergibt sich, daß die Ueberschreitung der Altersgrenze nur in einigen Fällen den Mißerfolg erklären kann; denn wenn auch die sehr guten Resultate bei den Kindern über 5 Jahren gering sind, so ist die Gesamtheilungsziffer doch höher als bei den Kindern unter 5 Jahren. Die Entwicklung der andern Fälle zum schlechteren Endresultat und ihre Begründung soll im Folgenden erörtert werden. Zur Beurteilung dieser Dinge ist aber Kenntnis der Fälle und der Art der hier üblichen Behandlung erforderlich, deren Beschreibung zunächst folgen soll.

II. Die Aetiologie der angeborenen Hüftverrenkung.

Bei der Forschung nach ätiologischen Faktoren lassen die Angaben der Eltern und Angehörigen meistens im Stich. So wurde auch hier unter der Rubrik Geburtsanomalien nur einmal schwere Zange, einmal Steißgeburt und einmal Extraktion am linken Bein angegeben, letztere bei einem Patienten mit linksseitiger Luxation. Aber diesen Manipulationen des Geburtshelfers eine ätiologische Bedeutung zuschreiben zu wollen, würde wohl verfehlt sein, wenn auch nach W. Nathan „die bis jetzt allgemein anerkannte Lehre von der Unmöglichkeit einer traumatischen Hüftgelenkluxation des Neugeborenen der Einschränkung bedarf". Der Spina bifida schenkt E. Etienne als ursprünglichem Faktor

eine größere Aufmerksamkeit. Nach seiner Ansicht sprechen die häufige Kombination von Spina bifida und Luxatio coxae congenita, das vielfache Vorkommen von doppelseitiger Verrenkung bei Spina bifida, die Ausdehnung der trophischen Störungen auf die ganze luxierte Extremität und endlich noch die Spontanheilungen für die ursächliche Beziehung der Spina bifida zur Luxatio coxae congenita. Bei 9 der hier aufgeführten Patienten konnte röntgenologisch eine Spina bifida festgestellt werden, die aber in keinem Falle weitere Symptome machte. 5 dieser Patienten wiesen doppelseitige Luxationen auf; 2 weitere mit einseitiger Luxation zeigten aber deutliche Veränderungen auf der nicht luxierten Seite, und nur 2 boten einseitig röntgenologisch völlig normale Verhältnisse dar. Wenn auch diese Befunde scheinbar die Ansicht von Etienne stützen, so wird man bei der Beurteilung dieser Frage doch Vorsicht walten lassen müssen; denn nach Gräßner kommt schon bei 10 % aller Menschen eine Spina bifida occulta vor, so daß ein Zusammentreffen von angeborener Hüftverrenkung mit dieser nicht gleich die oben angeführte Theorie beweisen muß, zumal die Spina bifida in diesen Fällen meist im untersten lumbalen, bezw. im sakralen Abschnitt der Wirbelsäule zu finden ist und sonst keine klinisch feststellbaren Symptome hervorruft.

Familiäres Vorkommen ist fünfmal in der Krankengeschichte erwähnt. Außer diesen ist 1 Fall noch deshalb besonders hervorzuheben, weil er auf die Beziehung der angeborenen Hüftverrenkung zur Perthesschen Krankheit ein besonderes Licht wirft. Es handelt sich um den Bruder eines unserer Luxationskinder, der an einseitiger Osteochondritis deformans coxae juvenilis erkrankt ist. Interessant ist, daß beide eine Spina bifida haben, und nun der eine an doppelseitiger Hüftverrenkung leidet, der andere an rechtsseitiger Perthesscher Krankheit, während die linke Seite bei ihm völlig normal ist. Vielleicht bestätigt sich hier R. Wilhelms Behauptung, daß die angeborene Hüftverrenkung, Coxa vara und plana, Perthessche Osteochondritis und andere auf einer gemeinsamen konstitutions-pathologischen Grundlage beruhen, die vererbbar ist, aber sich je nach den äußeren Einflüssen verschieden auswirkt. In einem Falle hätte sie also zur Luxation, im anderen zur Perthesschen Krankheit geführt. Demgegenüber wäre zu erörtern, ob nicht primär eine beginnende Luxation, wie sie bei dem Bruder voll zur Ausbildung gekommen ist, vorgelegen hat. Auf dem vorhandenen Röntgenbilde ist jedenfalls eine völlig ausgebildete Subluxation festgestellt. Nun behauptet Calot be

kanntlich in seiner Arbeit: „Sur la Renovation de la Pathologie de la Hanche par les travaux de dernières années", daß die Osteochondritis deformans coxae juvenilis nichts anderes sei als die Folge einer verkannten, nicht diagnostizierten Subluxation. A. Scholz lehnt diese Theorie ab, weil er an seinen Röntgenbildern die Befunde Calots nur teilweise bestätigt gefunden hat, und weil solche von Calot beschriebene Röngtenbilder auch auf verschiedener Projektion normaler oder durch Kontrakturen mißgestalteter Becken beruhen können. M. Brandes lehnt Calots Behauptung als zu weit gehend ab. M. Jansen und H. Spitzy stimmen ihr zu. Wenn auch Calot seine Ansicht mit aller Entschiedenheit für alle Fälle vertritt, so dürfte doch der vorliegende Fall zu einer anderen Erklärung Veranlassung geben. Da schon das gemeinsame Auftreten von Perthesscher Krankheit und Luxatio coxae congenita bei demselben Individuum und zwar oft der Befund „Perthes" auf der gesunden, nicht luxierten Seite beobachtet werden konnte, so brach sich die Ansicht Bahn, daß beide auf einer gemeinsamen konstitutions-pathologischen Grundlage beruhten. O. Nieber und M. Brandes haben nun je 1 Fall beschrieben, bei dem Perthes und Luxatio coxae congenita bei verschiedenen Mitgliedern derselben Familie vorgekommen sind; zu diesen beiden Fällen kann der hier beschriebene hinzugefügt werden. Sie stützen die Annahme einer gemeinsamen konstitutions-pathologischen Grundlage und gestatten den Schluß, daß sich beide von Anfang an gleich nach zwei ganz verschiedenen Richtungen hin entwickeln, und daß nicht, wie Calot annimmt, das eine Leiden aus dem andern hervorgeht.

Was die Erblichkeit der angeborenen Hüftverrenkung selbst betrifft, so konnte bei den hier beobachteten Fällen niemals direkte Vererbung nachgewiesen werden. Es bestätigt sich also auch hier Malgaignes Bemerkung, ‚daß in der Regel die mit Luxationen behafteten Eltern gesunde Kinder erzeugen, und die meisten mit Luxationen behafteten Kinder von gesunden Eltern abstammen". Dies bestätigt auch der folgende Stammbaum, der von der Chirurgischen Universitäts-Klinik Münster erhoben werden konnte und sich deshalb auf die Angaben der einzelnen Familienmitglieder zuverlässig stützt, weil er aus einer Arztfamilie stammt, und außerdem das Leiden der angeborenen Hüftverrenkung durch drei Generationen in der Klinik kontrolliert werden konnte (Figur I). Die Tatsache, daß bei dem Erbgange der angeborenen Hüftverrenkung das pathologische Gen nur in einem Bruchteil von Fällen beim männlichen Geschlecht manifest wird — 6—9mal

seltener als beim Weibe — (B. Aschner und G. Engelmann) zeigt auch dieser Stammbaum; sogar bei sämtlichen in ihm aufgeführten männlichen Individuen sind hier die pathologischen Erbanlagen latent geblieben. Die beiden aus den Familien x und y heiratenden Mitglieder (a und b) waren phänotypisch gesund, aber familiär belastet, also heterozygot. Nach B. Aschner und G. Engelmann ist derartiges Zusammentreffen zweier Heterozygoten bei der Luxatio congenita coxae besonders leicht durch die große Verbreitung des Leidens gegeben, wie hier wieder bestätigt ist. Wegen des rezessiven Erbgangs, der bei der Luxatio coxae congenita anzunehmen ist (B. Aschner und G. Engelmann) mußten unter den Nachkommen von a und b

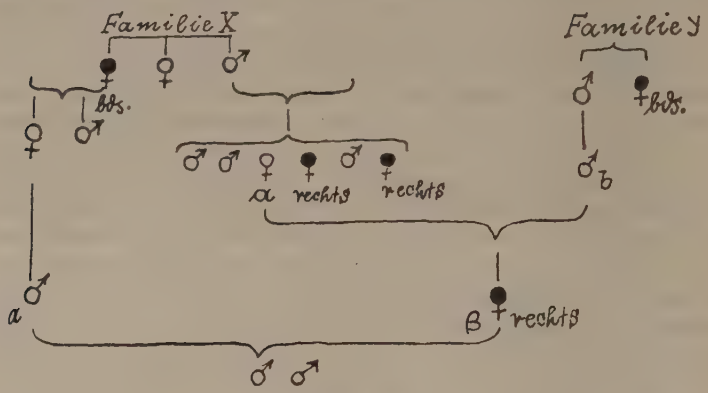

Figur I.

Kranke sein. Noch nachteiliger liegen nun natürlich die Verhältnisse bei der Ehe von α und β, denn 3 ungünstige Momente kommen hier zusammen: 1. die Mutter hat angeborene rechtsseitige Hüftverrenkung; 2. der Vater ist familiär belastet; 3. beide sind miteinander verwandt, beide stammen aus Familien, in denen die Krankheit schon öfter hervorgetreten ist. Daß das erste Kind aus dieser Ehe, ein Knabe, phänotypisch gesund ist, beweist nicht das Gegenteil, da, wie oben erwähnt, beim männlichen Geschlecht die Erscheinungen oft nicht manifest werden. Aus dem diesem Falle entsprechenden Schema (Figur II) ist zu ersehen, daß überhaupt nur kranke Kinder aus dieser Ehe hervorgehen können und zwar nach der Wahrscheinlichkeit berechnet 50 % genotypisch und 50 % phänotypisch kranke.

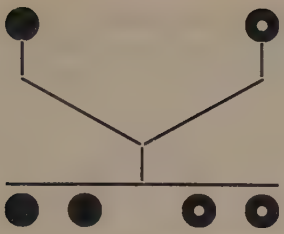

Figur II.

(Aus Aschner u. Engelmann: Constitutionspathologie in der Orthopaedie.)

Die Betrachtung des vorliegenden Stammbaumes führt ferner zur Frage der Erblichkeit des Leidens. Zweifellos ist von einer solchen zu sprechen; es bestehen große Luxations-Stammbäume, und die Erblichkeitsberechnungen vieler Autoren nach umfangreichem Material beweisen dasselbe. So errechnet E. Isigkeit nach dem Material von 16 verschiedenen Anstalten Deutschlands ein erbliches Vorkommen von 20 %; P. le Damany bestimmt die Erblichkeitszahl mit 25 %, K. Vogel mit 30 % und Narath mit 40 %. Aber diese vererbbaren Faktoren für das Zustandekommen der angeborenen Hüftverrenkung allein verantwortlich zu machen, geht nicht an; das würde zu der Folgerung führen, daß primäre Keimfehler, z. B. falsche Verteilung des Mutterblastems bei der Anlage (Vogel) zur Verrenkung führen. Demgegenüber ist aber die Theorie, die Luxatio coxae congenita sei eine intrauterine Belastungsdeformität, aufgestellt worden.

Zwei für die Beurteilung dieser Ansichten interessante Fälle sollen hier beigefügt werden.

Im ersten Falle handelt es sich um ein vor kurzem der Klinik überwiesenes Kind. Eltern, deren Geschwister und Großeltern sind gesund, die Geburt aus Schädellage war normal am Ende des 10. Monats. Es wird ausdrücklich berichtet, daß die äußerst geringe Menge an Fruchtwasser auffiel. Folgende Verbildungen sind bei dem jetzt 4 Monate alten Kinde festzustellen: Klumpfüße beiderseits, Druckstellen an beiden Knien, Hüftverrenkung beiderseits Fig. III, Außenrotation beider Beine, so daß die Patellae nach seitwärts schauen, rechsseitiger angeborener Leistenbruch, Ankylose des rechten Ellenbogengelenkes in Streckstellung, Unterarm in Pronation gehalten, fissurale Hämangiome symmetrisch auf beiden Stirnhälften, Hydrozephalus. Kiefer, Gaumen, Lippen und Wirbelsäule ohne pathologischen Befund.

Mit der Deutung solcher Mißbildungen wird man gerade bei dem gehäuften Zusammentreffen bei einem Patienten vorsichtig sein müssen. Denn wenn auch die Klumpfüße, vor allem aber die Veränderung der Haut an den Knien als Zeichen intrauteriner Belastung gedeutet werden können, so ist doch auch an die sicher vorkommende Entstehung des Pes varus durch fehlerhafte Keimanlage zu denken, und bei der Beurteilung der Ankylose zu berücksichtigen, daß die fehlerhafte Haltung auch eine Folge abnormer Verhältnisse in dem Gelenke sein kann (A. Hoffa), und ferner anzunehmen, daß die angeborenen Inguinalhernie, das Hämangiom und der Hydrozephalus mit intrauterinem Druck nicht ätiologisch zusammenhängen. Da aber die Druckstellen an

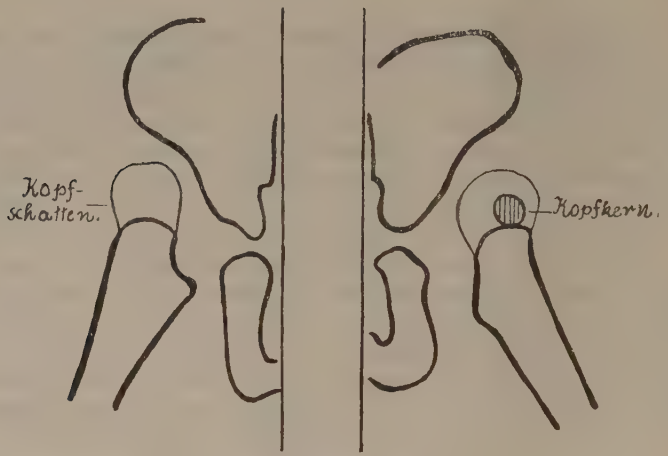

Figur III.

den Knien eindeutig für intrauterine Belastung sprechen, so wird in diesem Falle das gleichzeitige Zusammentreffen keimplasmatischer Störungen mit abnormen Belastungsverhältnissen des Fötus im Uterus angenommen werden müssen.

Der zweite Fall betrifft ein Sektionspräparat, das mir von Herrn Priv.-Doz. Dr. Walter zur Verfügung gestellt wurde. Es gestattet Rückschlüsse auf Zeit und Art der Entstehung der angeborenen Hüftverrenkung.

Aus der Vorgeschichte ist hervorzuheben, daß die Eltern des Kindes und ihre Familien gesund sind, besonders angeborene Mißbildungen nicht vorgekommen sind. Die Geburt des Kindes erfolgte ohne ersichtlichen Grund im 8. Schwangerschaftsmonat

ohne ärztliche Hilfe. Fruchtwassermangel lag nicht vor; der vorangehende Teil war der Kopf. An den unteren Extremitäten fällt rechts die Klumpfußbildung, die als intrauterine Belastungsdeformität angesprochen wird, auf, mit der sehr starken Adduktion des Vorfußes. Die Sektion des Hüftgelenkes dieser Seite ergab ein völlig normales Bild. Die linke Hüfte dagegen war luxiert, und zwar ist auch hier als auslösende Ursache der intrauterine Druck anzunehmen. Die seitliche Uteruswand drückt auf das bis zum Winkel von 150° gebeugte Knie; die beiden Schenkel des Winkels müssen dadurch ausweichen; da der Unterschenkel an dem gegen den Kiefer gestemmten Fuß, der durch den Druck zum Plattfuß deformiert ist, einen festen Halt findet, so wirkt die ganze Kraft der Uteruswand, verstärkt durch das Wachstum des Beines, auf den Oberschenkel und schiebt den Hüftkopf nach hinten unten aus der Pfanne heraus. Die Sektion des Gelenkes bestätigt diese Tatsache. Führte man den Oberschenkel vor Eröffnung des Gelenkes und vor Verletzung irgendeines Muskels langsam in Streckstellung über, so glitt der Kopf in einem halben Kreisbogen ohne auf ein Hindernis zu stoßen bis hinter die Spina iliaca anterior superior; die Luxation wurde so eine vordere iliacale.

A. Lorenz sieht die uterine Flexionshaltung als eine der Luxation entgegenwirkende Stellung an, da der durch abnormen Druck nach hinten unten luxierte Kopf „durch die Streckstellung des Oberschenkels nach der Geburt notwendig der Autoreposition verfallen müßte“. Diese Vorstellungen fanden sich also in dem vorliegenden Falle nicht bestätigt; denn der Schenkelkopf hatte den oben beschriebenen Weg genommen, und nicht, wie A. Lorenz angibt, sich selbst reponiert, um dann auf dem Wege der Gleitfurche nach oben die Pfanne wieder zu verlassen. War nun bei der Sektion der Kopf in die Stellung an der Spina iliaca anterior superior gebracht, so stand er da bei Beugung von 150° und Außenrotation von 45° fest, weitere Streckung oder Verminderung der Außenrotation wurde durch Weichteilspannung verhindert. Tensor fasciae, Rectus femoris, Sartorius und die Adduktoren erwiesen sich zwar als stark verkürzt, aber das Haupthindernis bildete die Kapsel, in ihr vor allem das Lig. iliofemorale, das weder ein Herunterholen des Kopfes, noch Uebergehen in Adduktion gestattete, also ein absolutes Repositionshindernis bildete und am lebenden Kinde unbedingt zur blutigen Operation gezwungen hätte. Nach Eröffnung der Kapsel zeigte sich, daß die Pfanne nach vorne gerückt war und in zwei Teile zerfiel: 1. die eigentliche Pfanne. Sie war nur ⅓ so groß wie auf der anderen Seite, längs-oval, nur nach oben und hinten von knorpeligen Teilen und nach vorne und unten nur von Binde-

gewebssträngen umgeben. Aus ihrer Tiefe entsprang das sehr breite Lig. teres. 2. den sichelförmig die Primärpfanne umlagernden Limbus, der nach oben breiter, hinten unten schmäler verlief und als Lager für den Kopf gedient hatte. Letzterer war ebenfalls entsprechend kleiner als auf der gesunden Seite und unregelmäßig gewölbt. Der Schenkelhals war kurz und stand in Coxa vara - Stellung, Ante- oder Retrotorsion waren nicht vorhanden; die linke Beckenhälfte schien in den vorderen Partien nach rechts verschoben. Folgende Feststellungen lassen sich also an Hand dieses Präpartes machen:

1. Die Mißbildungen sprechen für die mechanische Theorie, die als auslösende Ursache die intrauterine Belastung annimmt.

2. Im Gegensatz zu der typischen, sogenannten Luxatio coxae congenita ist dieser Fall eine wirklich angeborene Hüftverrenkung und nicht eine „Luxatio postnatalis statica"; sie war schon im 8. Fötalmonat voll ausgebildet.

3. Die sogenannte iliacale Form der Hüftverrenkung kommt als wirklich angeborene Luxation vor; der Weg des Kopfes braucht dabei nicht über den oberen Pfannenrand zu gehen.

4. Die Anpassung der Kapsel und Muskeln an die neuen Verhältnisse kann schon beim sehr jungen Kinde ein absolutes Repositionshindernis bilden.

III. Die Behandlung der angeborenen Hüftverrenkung.

Die Frage des Zeitpunktes zur Behandlung hängt praktisch ab von der Frühdiagnose und von der frühzeitigen Einweisung in die Klinik, die im allgemeinen auf dem Standpunkt steht, zu behandeln, wenn die Diagnose gestellt ist. Leider ist nur wenig oder gar nicht Gelegenheit gegeben, die im frühesten Säuglingsalter meist sehr einfache Behandlungsart anzuwenden, weil das Bestehen einer Luxation in den meisten Fällen erst im 2. Lebensjahre oder später erkannt wird. Das jüngste hier eingerenkte Kind war 1 Jahr und 8 Monate alt, und in fast allen unseren Anamnesen steht verzeichnet: den Eltern fiel der watschelnde Gang auf, als das Kind zu laufen begann. Der Zeitpunkt für die Behandlungsmethoden nach L. Kreuz und Putti, (einfache Spreizstellung in Innenrotation, Reposition ohne Schwierigkeit und oft gar nicht erforderlich) ist dann natürlich verpaßt, und die Vorteile der „Frühestbehandlung", die in Verhinderung sekundärer Veränderungen und Wachstumsanomalien an dem luxierten

Gelenke bestehen und so das Repositionstrauma vermindern, sind nicht ausgenutzt worden. Die „Frühestdiagnose“ als Vorbedingung für die „Frühestbehandlung“ ist aber nach M. Horwarths Angaben wenigstens in manchen Fällen möglich; unter 125 seiner Patienten waren 9mal deutliche Symptome der Verrenkung festzustellen, und zwar Flexion im Hüftgelenk und Schmerzen (Schreien) beim Ausgleich derselben, Adduktion, so daß das kranke Bein über das gesunde gekreuzt lag, Außenrotation des kranken Beines und das Vorkommen anderer Belastungsdeformitäten. Nach L. Kreuz sollen auch Verkürzungen des kranken Beines, Asymmetrie der Fettfalten und stärkeres Vorspringen des Trochanter-Massivs schon festzustellen sein. Auf das Vorhandensein solcher Symptome wird also in jedem Falle zu achten sein, da erfahrungsgemäß die im frühesten Alter behandelten Gelenke die beste Prognose geben. Als obere Grenze zur unblutigen Behandlung mit Aussicht auf guten Erfolg ist das 5. Lebensjahr bei einseitig, das 4. Lebensjahr bei doppelseitig Luxierten zu betrachten, wenn auch bei besonders günstig erscheinenden Fällen von dieser Regel immer wieder Ausnahmen gemacht werden.

Die Behandlung beginnt in der hiesigen Klinik meist gleich mit der Einrenkung oder mit der Extension auf dem Bradfort-Webertisch. Nur in einigen Fällen fand als Vorbehandlung die Dauerextension mittels Mastisolzügelverbandes Anwendung, ein Verfahren, das, wie eingangs erwähnt, schon seit sehr langer Zeit bei der Behandlung der angeborenen Hüftverrenkung angewandt wurde. Jüngst hat es P. Pitzen auf dem Orthopädenkongreß 1928 in Prag für irreponible Luxationen empfohlen; er verwendet einen Zinkleim-Gipsverband, der in Abduktions- und Innenrotationsstellung des Beines einen Dauerzug ausübt, und erreichte überraschenderweise in mehreren Fällen, bei denen die üblichen Methoden der Einrenkung ein- oder mehrmals versucht waren, die Reposition des Kopfes. In zwei Fällen wurde bei den hier behandelten Kranken vor dem Repositionsversuch ein Dauerzug für 10—14 Tage angelegt, bei zwei weiteren erst nach dem in der ersten Sitzung mißlungenen Repositionsversuch.

Die vorbehandelnden Operationen zum Ausgleich einer vorhandenen Antetorsion sind von den meisten Autoren wieder verlassen und auch hier in keinem Falle ausgeführt worden. Aber früher hat man dieser Deformität besondere Bedeutung beigemessen und besondere Operationsverfahren zu ihrem Ausgleich erdacht. So nahm M. Reiner die Osteoklasie und Detorsion

vor der Einrenkung vor, A. Lorenz detorquierte und reponierte in einer Sitzung, M. Brandes frakturierte während der Gipsverbandbehandlung und Schede und Galeazzi osteotomierten und detorquierten eine zeitlang nach Abschluß der Behandlung, weil die Torsion im Verbande während der Behandlung zunehme. In neuerer Zeit wird nun der Torsion des Femur bei der Luxatio coxae congenita nicht mehr die große Bedeutung zugemessen. Die Annahme, daß sie bei der Entstehung das auslösende Moment sein soll, verliert dadurch an Wahrscheinlichkeit, daß bei Negern, bei denen nach Martin die Torsion 6—9° mehr beträgt im Durchschnitt als beim Europäer, die Luxatio coxae congenita nach P. le Damany 50—100mal seltener vorkommt als beim Europäer. Ebenso wird der Antetorsion die auslösende Ursache bei der Entstehung von Mißerfolgen jetzt abgesprochen. G. Hohmann schreibt 1910, daß viele der Patienten an der Langeschen Klinik trotz schwerer Torsionsgrade doch ausgezeichnete funktionelle Resultate zeigten. Nach einem Bericht von A. Meyer auf dem 18. Orthopädenkongreß ist überhaupt nur in ganz wenigen Fällen eine besonders hohe, von der Norm abweichende Torsion anzunehmen, und K. Gaugele schreibt (Z. f. o. Chir. 1924, 44, 452): „Ebenso wie beim 4—10-jährigen Kinde und beim Erwachsenen ist beim 1—2jährigen Kinde jede pathologische Antetorsionsbildung des oberen Femurendes, sowie jede andere Formveränderung des Schenkelhalses als Ursache der Luxatio coxae congenita mit voller Sicherheit abzulehnen. Eine besondere Behandlung der Antetorsion kommt also gar nicht in Frage."

Wie schon erwähnt ist, wird zur Reposition in der hiesigen Klinik der Bradford-Webertisch benutzt. Zwei Drittel aller hier aufgeführten Gelenke wurden mit ihm, also maschinell, eingerenkt, während bei dem übrigen ⅓ die Reposition aus freier Hand gelang. Die der maschinellen Methode gemachten Vorwürfe, sie sei zu brüsk und raube dem Operateur „das unschätzbare Gefühl eines innigen körperlichen Zusammenhanges mit dem Objekt", sind wohl auch heute noch nicht ganz überwunden. Derartige Unterschiede in der Auffasssung werden bestehen bleiben, so lange verschieden veranlagte Menschen an die Lösung solcher Probleme herantreten. H. Spitzy sagt dazu: „Wenn auch die einzelnen Methoden der verschiedenen Schulen, ich möchte sagen, individuell schwanken, sich nach der Persönlichkeit des Lehrers richten, der eine mehr eine maschinelle, objektiv genau einstellbare Vorrichtung hierzu wählt, wie Lange, oder ob die Ein-

renkung mit der Hand des Operateurs allein durchgeführt wird, ob er darin einen größeren, vielleicht mehr gefühlsmäßigen Kontakt mit dem Operationsobjekt haben will, liegt wohl mehr in der persönlichen Art und Veranlagung de sOperierenden.“ (Zt. f. o. Chir. 1924, 45, 576.) Es bedienen sich auch die Amerikaner der maschinellen Methode, und Bradfort-Boston hebt hervor, daß sich hierbei die angewandte Kraft weit besser dosieren lassse, sowohl was Stärke und Richtung anbetreffe, als bei dem manuellen Verfahren. K. Gaugele spricht die Befürchtung aus, daß durch die maschinelle Extension die bei Luxationskindern an sich schon lockeren Gelenkbänder noch mehr geschädigt würden, und so die Entstehung von Knickfuß und X-Bein begünstigt würde. Diese beiden Deformitäten finde ich als nach der Operation aufgetreten bei 5 unserer Luxationskinder verzeichnet, und als bemerkenswert muß dabei hervorgehoben werden, daß nur 1 von diesen maschinell eingerenkt wurde. Dazu kommt, daß das X-Bein, wenn überhaupt, eher mit der Art des Verbandes als mit der Einrenkung selbst in einem ursächlichen Zusammenhang steht. Einen Gegengrund gegen die maschinelle Einrenkung konnten wir also auch darin nicht erblicken.

Zwei andere wesentliche Fragen stehen heute im Mittelpunkt des Interesses: die Lage der Primärpfanne zur Y-Fuge und die günstigsten Verhältnisse für eine möglichst weitgehende Kapselschrumpfung. Zum ersten Punkt haben K. Ludloff, Calot und M. Brandes nachgewiesen, daß der Teil der Luxationspfanne, in den der Kopf zu reponieren ist, unterhalb der Y-Fuge liegt. An Stelle der konzentrischen Einstellung ist die gegenüber dem Schamsitzbein zu wählen, weil am oberen Pfannenteil der Limbus dem Kopfe hindernd in den Weg tritt, und zwar nicht nur durch seine Masse, sondern auch durch allmähliches Hineinziehen des vorderen und hinteren Pfannenrandes ins Pfannenkavum. Daß Limbuseinkrempelung ein absolutes Repositionshindernis sein kann, wurde auch hier in drei Fällen absolut sicher festgestellt, bei denen bei der blutigen Operation der Limbus nach innen umgeschlagen und platigedrückt vorgefunden wurde, so daß er in zwei Fällen teilweise exidiert werden mußte. Der hier und da im Röntgenbilde zu beobachtende weite laterale Abstand des Kopfes vom Pfannengrund nach gelungener Reposition beruht nach K. Ludloff nicht auf Hypertrophie des Pfannenkavums, sondern darauf, daß der Kopf auf dem eingeschlagenen Limbus steht. Wenn aus diesen Erwägungen auch die Tiefeinstellung als die Idealstellung in allen Fällen angestrebt wurde, so

darf doch anderseits nicht verschwiegen werden, daß auch Fälle mit nur konzentrischer Einstellung gute und sehr gute Resultate zeigten.

Die zweite Aufgabe, eine gute Kapselschrumpfung herbeizuführen, weil nach der Gipsverbandperiode nur die geschrumpfte Kapsel den Kopf am Pfannenort hält, und die Pfanne selbst sich erst in der Zeit der funktionellen Belastung neubildet, führt zur Frage der Stellung des Femur im Verbande. Die Aufgabe der Kapselschrumpfung löst zweifellos am besten die Langesche Primärstellung, Abduktion von 130° und Innenrotations- und Streckstellung. Sie ist aber technisch schwieriger und bei der kombinierten Behandlung und dem damit verbundenen möglichst kurzen Klinikaufenthalt nicht so sicher als die Lorenzsche Primärstellung. Deshalb wurde in den meisten Fällen für die erste Verbandsperiode die Lorenzsche Primärstellung gegeben. Sie sichert nämlich durch die aufgedrehte und gespannte Kapsel und den Zug der Adduktoren dem Kopf einen guten Halt, hat aber den Nachteil, daß die so notwendige Schrumpfung der vorderen und oberen Kapselpartien vereitelt wird. Die Kombination von Langescher Primärstellung im zweiten Verbande und Lorenzscher Primärstellung im ersten Verbande scheint daher beiden Anforderungen am besten nachzukommen. Daher wurde auch im zweiten Gipsverbande durchweg Langesche Primärstellung gegeben, und zwar ebenfalls für 3 Monate. Daß dieses Schema nicht systematisch durchgeführt wird, sondern daß je nach Alter und Umständen jeder Patient individuell behandelt wird, braucht wohl kaum hervorgehoben zu werden. So wurde z. B. auch in axillärer Abduktion eingestellt, oder öfter wegen guter primärer Festigkeit des Kopfes schon im ersten Verbande Langesche Primärstellung und im zweiten Verbande dann Langesche Sekundärstellung gegeben. Auch die Ueberführungszeit schwankte zwischen 1 und 4 Monaten; denn das Gelenk muß zwar soviel Rigidität zeigen, daß die Fixation des Schenkelkopfes gesichert ist, darf aber nicht soweit kommen, daß der Nachbehandlung große Schwierigkeiten bei der Wiedermobilisierung entstehen. Bei jüngeren Kindern kann daher die Gipsverbandbehandlung länger ausgedehnt werden, bei älteren und schwererem Repositionstrauma muß man mehr auf der Hut vor Versteifungen sein.

An Beobachtungen im Gipsverbande ist die oft hochgradige Knochenatrophie zu erwähnen, die bei einseitigen Luxationen die eingerenkte Seite meist bedeutend unterentwickelt erscheinen läßt gegenüber der gesunden, zumal die Wachstumshemmung, die der

ersteren eigen ist, noch dazu kommt. Nach M. Horwath ist das Repositionstrauma für den Grad der Atrophie mitverantwortlich zu machen; es komme infolge dieses Trauma zur akuten reflektorischen Knochenatrophie (Sudeck), die daher bei älteren Patienten mit schwierigerer Reposition besonders hochgradig sei. Diese Erscheinung der Knochenatrophie konnte in einem Falle therapeutisch gut verwandt werden, indem bei starken rachitischen Unterschenkelverkrümmungen beide Beine ganz mit in den Gipsverband einbezogen und so durch Knochenatrophie zur Korrektur vorbereitet wurden. Daß nicht im Verbande, sondern erst bei der Belastung eine Pfannendachneubildung stattfindet, steht fest; H. Weber berichtet, daß sich unter 92 Hüftgelenken kein Fall mit deutlicher Knochenanbildung am Pfannendach im Verbande fand. Aber deutliches Dünnerwerden des Pfannengrundes konnte bei drei unserer Patienten während der Verbandsperiode festgestellt werden. In der Literatur finden sich mehrfach Hinweise auf die merkwürdige Tatsache, daß sich in einem großen Teil der Fälle die Pfanne gut und verhältnismäßig schnell zur normalen Form entwickelt, während bei anderen die Dicke des Pfannengrundes dieselbe bleibt, trotzdem der Kopf schon lange und gut an seinem Platz in wohlgelungener Einstellung verharrt. Nach W. Müller und G. A. Wollenberg ist da zu unterscheiden zwischen den primären und den erst sekundär nach der Verrenkung entstandenen Veränderungen in dem Sinne, daß letztere sich bald zurückbilden, erstere aber am Gelenk weiter zu finden sind. Das auf die Dicke des Pfannengrundes angewandt, würde bedeuten, daß die Massen, die der Pfannengrund infolge eines Vitum primae formationis infolge z. B. falscher Verteilung des Mutterblastems trägt, nicht so schnell schwinden wie die, die erst sekundär durch Mangel des formativen Reizes des Femurkopfes sich gebildet haben. Daß letzteres in großem Maße geschieht, hat C. Deutschländer experimentell bewiesen. Es ist ja nun möglich, daß in unseren Fällen mit schneller guter Pfannengrundentwicklung nur solche sekundären Auflagerungen und Wucherungen vorhanden waren. Nach anderen Autoren hingegen wird die Dicke des Pfannenbodens im Laufe der Behandlung nicht geringer, sondern die Pfanne erscheint durch Knochenanbau am oberen Pfannendach vertieft. Dieser ist typisch für die Zeit der funktionellen Belastung, er ist ganz deutlich im Röntgenbild sichtbar und führt zum schön gerundeten Pfannendach 2—3 Jahre nach der Behandlung. Man darf sich bei der Beurteilung dieser Dinge nur nicht durch den Schatten der Spina iliaca anterior inferior täuschen

lassen, der in manchen Fällen leicht als oberster First des Pfannendaches angesehen werden kann. Im übrigen ist es hier ebenso wie mit dem Fundus acetabuli; in vielen Fällen entwickelt sich das Pfannendach, nach dem Röntgenbild zu urteilen, absolut nicht, trotzdem ein gutes funktionelles Resultat vorliegt. Oft wird dabei die gut geschrumpfte Kapsel den Kopf fixieren, bei anderen Patienten ein nur erst knorpelig angelegtes Dach. Ein völlig normales, aber nur erst aus Knorpel bestehendes Pfannendach beschreibt so z. B. W. Müller bei einem 2 Jahre ante mortem mit bestem Erfolge eingerenkten Gelenk, das im Röntgenbild ein wenig befriedigendes Resultat dargeboten hatte.

Die Nachbehandlungszeit hat hauptsächlich zwei Aufgaben zu erfüllen: 1. das Gelenk muß wieder bis zur guten Gebrauchsfähigkeit mobilisiert werden, 2. die Maßnahmen, die zu diesem Ziele führen sollen, müssen entsprechend der Empfindlichkeit des in Umbau begriffenen Gelenkes schonend und langsam sich einschleichend und unter Verwendung gewisser Schutzapparate für die Hüften durchgeführt werden. Zur Erreichung des ersten Zieles werden Massage, Heißluftbäder und aktive Abduktions- und Ueberstreckungsübungen auf dem Langeschen Uebungstisch verordnet, zur Erreichung des zweiten erhalten die Kinder eine Liegeschale, die sie außerhalb der Uebungszeiten und nachts ca. ½ Jahr lang benutzen, damit dem Gelenk nach der Belastung Gelegenheit zur Erholung und der Kapsel zur weiteren Schrumpfung gesichert bleibt. Ferner trägt jedes Kind für ungefähr 1 Jahr vom Beginn der Gehübungen an einen aus Stahlbändern und Leder gearbeiteten mit Tubergurt und Trochanterpelotte versehenen Beckenkorb. Bei besonders hochgradiger Rigidität, die bedingt ist durch Narbenbildung nach Zerreißungen und Hämatomen in Muskeln, Faszien und periartikulärem Bindegewebe, müssen all diese Maßnahmen besonders früh und energisch vorgenommen werden. Höheres Alter, langdauernde Einrenkungsmanöver und Reluxationen mit öfter wiederholter Einrenkung fallen dabei besonders erschwerend ins Gewicht. Auch in 5 der hier behandelten Fälle war stärkere Rigidität als erwünscht eingetreten. Der Grund liegt darin, daß alle 5 die Altersgrenze überschritten hatten, die Reposition recht schwierig war, und in einem Falle hatte die Mutter das Kind gegen ärztlichen Rat zu früh nach Hause genommen. Bei drei dieser Patienten erlangten die Gelenke gute Beweglichkeit zurück; einmal mußte Quengelgipsbehandlung und einmal Dehnung in Narkose und Tenotomie der Subspinalia vorgenommen werden, um zu einem befriedigenden Re-

sultat zu gelangen. An Unfällen bei der Behandlung sind sonst außer einer Subluxation des Kniegelenkes und einer suprakondylären Fraktur, die durch Fallen beim Ueben eintraten, noch zwei Frakturen zu melden, die beim Ueberführungsversuch ohne Narkose vorkamen. Weitere unliebsame Ereignisse wie Lähmungen, Fettembolien, postoperative Krämpfe oder Narkoseunfälle wurden nicht beobachtet.

IV. Reluxationen.

Auf 2 Fälle mit Reluxationen soll noch näher eingegangen werden. Es lag bei ihnen geringe Antetorsion und ausgesprochene Valgität des Schenkelhalses vor. Inwieweit letztere für das Zustandekommen der Reluxation verantwortlich zu machen ist, läßt sich kaum sagen, da meist mehrere Momente am Werk sind. Interessant ist aber doch, daß gerade der Patient mit doppelseitiger Reluxation Coxa valga duplex zeigte. Bei Betrachtung der Beziehungen zwischen Coxa valga und Luxatio coxae congenita ist zunächst zu unterscheiden, ob die Coxa valga beim Eintritt der Luxation schon bestanden hat, oder ob sie erst im Gefolge der Luxation bezw. ihrer Behandlung entstanden ist. Im letzteren Fall ist zu untersuchen, worauf die Coxa valga-Bildung beruht, und wie sie zu vermeiden ist, damit ihre nachteiligen Einwirkungen auf ein gutes Resultat umgangen werden; im ersteren Fall liegt die Möglichkeit nahe, daß sie zur Entwicklung der Luxation beigetragen hat. Für die letztere Annahme sprechen besonders zwei Momente (Figur 4): Durch das Aufrichten des Schenkelhalses tritt der Kopf etwas aus der Pfanne heraus und belastet so besonders stark das obere Pfannendach, das sich bei der Disposition für die Luxation dann leicht zur Gleitfurche auszieht; und zweitens ist der untere Teil der Pfanne leer geworden; der formative Reiz des Femurkopfes fällt so weg, und daher wird der Pfannenboden bald durch Gewebswucherungen ausgefüllt und verdickt, und begünstigt so auch seinerseits die Luxation.

Es bleibt nun noch das Zustandekommen der Coxa valga bei der Behandlung der angeborenen Hüftverrenkung zu erklären. Nach A. Fromme kann der laterale Abschnitt der Wachstumszone des Schenkelhalses durch die Belastung oder ein einmalig oder auch chronisch wirkendes Trauma zusammengedrückt, eventuell sogar nach außen herausgequetscht werden. So ist der laterale Teil im Wachstum gehemmt, der mediale gewinnt einen Vorsprung und bedingt so eine Keilbildung, die zur Steilstellung

des Halses führt. v. Recklinghausen nimmt im Gegensatz zu Fromme Dehnung des medialen Teiles der Ossifikationszone durch Muskelzug an. Ferner kann als Entstehungsart der Coxa valga eine Verschiebung der Epiphyse nach außen in Betracht kommen. Können nun diese Entstehungsarten bei der Behandlung der Lux. cox. cong. in Frage kommen? Diese Frage kann nicht verneint werden. Zunächst könnte bei der Einrenkung vor

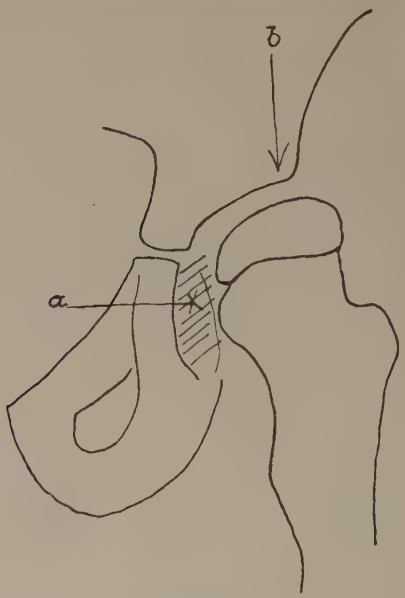

Figur IV.

a) leerer Teil der Pfanne;
b) die Hauptbelastung liegt auf dem lateralen Teil des Pfannendaches.

allem über den oberen Pfannenrand leicht eine Verschiebung der Epiphyse nach außen erfolgen, besonders wenn der Kopf über ein Hindernis gezogen werden müßte; letzteres ist aber wohl bei den meist schlecht entwickelten Pfannendächern selten. Günstigere Bedingungen für Coxa valga - Bildung sind dagegen im Verbande gegeben. Steht das Bein in Langescher Primärstellung, bei der die tiefe Einstellung besonders zu fordern ist (Ph. J. Schultz), und bei der ein besonders gut und fest anliegender Gipsverband

angelegt werden muß, und wird dann zur guten Tiefeinstellung durch Druck auf den Trochanter in die Pfanne und gleichzeitig nach unten gedrückt, so kann leicht eine Coxa valga-Bildung begünstigt werden. Der Kopf ist durch Abscherung nach lateralwärts verschoben; der laterale Teil der Wachstumszone ist komprimiert, der mediale gedehnt. Diese Folgen müssen umso stärker hervortreten, je heftiger der Druck auf den Trochanter ausgeübt wird, also bei der Impression mit dem Hebel, oder wenn einer beginnenden Reluxation durch Eindrängen von Filzplatten auf den Trochanter im Gipsverbande entgegengewirkt werden soll, können aber schon, besonders bei durch Rachitis veränderten Wachstumszonen, durch leichtere Einwirkungen hervorgerufen werden, wie sie bei jeder Reposition und beim Anmodellieren des Gipsverbandes entstehen und auch während der ganzen Gipsverbandszeit gewissermaßen als chronisches Trauma fortbestehen. Ferner kann im Gefolge der Luxationsbehandlung auch schon dadurch abnorm steile Stellung des Schenkelhalses auftreten, daß lediglich die beim Säugling physiologische Valgus-Stellung bestehen bleibt. Adduktorenschädigungen mit anschließenden Adduktorenspasmen nach besonders schwierigen Repositionen könnnen dafür verantwortlich gemacht werden. F. Lange hat bei Little-Kindern die interessante Tatsache bewiesen, daß durch den Dauerzug der Adduktoren beim jungen kindlichen Knochen der Schenkelhals aufgerichtet wird. Dasselbe muß also auch bei Adduktorenspasmen im Gefolge der Luxationsbehandlung auftreten, wenn die Spasmen nur lange Zeit genug bestehen, um durch ihre Kraft die physiologische Coxa valga des Säuglings und Kleinkindes aufrecht erhalten und eventuell verstärken zu können. Neben dieser den Schenkelhals aufrichtenden Komponente kommt noch eine, besonders von W. Müller betonte in Frage: die Epiphyse gleitet bei Adduktion des Beines und Dicke des Pfannengrundes, die beim Beginn der Wiederbelastung nach der Behandlung ja meist noch besteht, nach lateralwärts ab, eine Erklärung, die besonders für das Zustandekommen von Reluxationen herangezogen werden kann, und die auch gut die mediale Abplattung der Kopfkappe bei Coxa valga erklärt.

Zusammenfassend kann also gesagt werden, daß eine bestehende, voll ausgebildete Coxa valga einerseits sichere ätiologische Beziehungen zur angeborenen Hüftverrenkung und zur Entwicklung von Reluxationen hat, daß andererseits aber auch durch die Behandlung der Hüftverrenkung die physiologische Coxa valga des Kindes aufrecht erhalten oder sogar Coxa valga-

Bildung ausgelöst und begünstigt werden kann, ein neuer Grund, eine vorsichtige und schonende Behandlung zu verlangen.

Diese Forderung hat natürlich immer bestanden, und man hat sie nach Erkenntnis der üblen Folgen einer brüsken Reposition erst recht und mit besonderem Nachdruck betont. Aber trotz allen technischen Könnens des Operateurs und trotz aller Verbesserung der Methoden sind postoperative pathologische Veränderungen nie ganz zu umgehen. Als solche sind in der Hauptsache die Coxa vara, die der Perthesschen Osteochondritis ähnlichen Formveränderungen und die postoperativen Versteifungen zu erwähnen. Letztere sind bereits oben beschrieben. Daß Coxa vara und andere Formveränderungen im Gefolge der Einrenkung bei der angeborenen Hüftverrenkung vorkommen, ist nicht verwunderlich. Kopf und Pfanne, durch ihren getrennten Stand nicht konform ausgebildet, werden zusammengefügt. Inkongruenz der Gelenkflächen, verbunden mit dem veränderten Zug der Muskeln, das Repositionstrauma und die angeborenen Deformitäten der ganzen unteren Extremität schaffen reichlich Gelegenheit für die Ausbildung pathologischer Formen. Coxa vara konnte bei den hier aufgeführten Fällen nur zweimal nach der Reposition festgestellt werden; das erste Mal bei einer 5 Jahre alten Patientin, bei der die Reposition sehr schwierig war und erst bei dem zweiten Versuche nach 14tägiger Dauerextension gelang. Vor der Behandlung lag keine Coxa vara vor, ebenso fehlten die Zeichen einer abgelaufenen Rachitis. Zwei Jahre nach der Wiederbelastung wurde die Coxa vara entdeckt; es fand sich eine Verbiegung des ganzen Collum und Schwund des Kopfes bis auf einen schmalen Saum. Bei dem zweiten Fall war die Reposition ausgesprochen leicht. Rachitis lag nicht vor, aber die Knochenkerne waren sehr stark hypoplastisch. 7 Monate nach Wiederbelastung war deutliche Collumverbiegung im Sinne der Coxa vara zu sehen. Außerdem ist eine ausgesprochene Coxa vara auf der gesunden Seite vor der Behandlung einmal festgestellt worden. Es waren deutliche Zeichen einer abgelaufenen Rachitis vorhanden, handelte sich also um Coxa vara rachitica. G. Engelmann führt in einer Arbeit 1919 einige Fälle von Coxa vara auf der gesunden Seite an; nach einer dort angeführten Ansicht Blums kommt es durch Ueberbeanspruchung der gesunden Seite zur Coxa vara. Da durch die Coxa vara-Bildung der Trochanterhochstand auf der luxierten Seite annähernd ausgeglichen wird, handelt es sich um eine Art Selbstkorrektur. Nach G. Engelmann kommt es aber nur beim gleichzeitigen Bestehen einer

Osteopathie (Rachitis) zur Coxa vara-Bildung auf der gesunden Seite; denn sonst müßte sich dieses Vorkommnis öfter ereignen. Von anderen Autoren werden osteomyelitische oder osteoporotische Prozesse, die Atrophie des Knochens nach der Verbandszeit oder nur erhöhte Anforderungen an den Knochen zur Zeit seines stärksten Wachstums als auslösende Ursache bezeichnet. Die Frage der Coxa vara-Bildung in der Verbandszeit oder erst bei der Wiederbelastung ist auch noch bestritten. Die beiden oben genannten Beobachtungen fallen nicht in die Verbandszeit. Das mag zum Teil daher kommen, daß die Kinder im Verbande die Hüften nicht belasten. Die direkte Ursache für die Entstehung der Coxa vara ist in den meisten Fällen die Loslösung und Verschiebung der Kopfepiphyse, die durch langdauernde und brüske Repositionsmanöver plötzlich und oft gar unbemerkt entstehen, sich aber auch langsam entwickeln kann durch die anders gerichtete Belastung und nach Fröhlich durch die Torsion, die der Gipsverband an den Beinen ausübt. Ferner ist an eine Entstehung durch die starke Atrophie des Knochens im Verbande zu denken, die dann meist zu einer Verbiegung des ganzen Halses führen wird. Daß die früher bedeutend höheren Zahlen von postoperativer Coxa vara (z. B. bei Pürckhauer 48 %) heute um ein Bedeutendes zurückgegangen sind, mag zum Teil an der Vervollkommnung der Behandlung liegen, zum Teil aber auch daran, daß durch fehlerhafte Projektion oder Kontrakturen und falsche Stellung der Extremitäten vorgetäuschte Röntgenbilder für Coxa vara gehalten wurden. K. Gaugele wies 1918 auf das Mißverhältnis zwischen den glänzenden funktionellen Resultaten und den hochgradig erscheinenden Verbildungen am oberen Femurende hin. Er bewies gleichzeitig, daß viele Fehler bei der Diagnose Coxa vara in der Deutung der Röntgenbilder gemacht seien und zeigte, wie diese durch die Zeichnung des Schenkelhalsringes und der Crista und Fossa intertrochanterica, durch Beachtung der Stellung des Trochanter maior und minor erkannt werden könnten.

Die andere Gruppe der postoperativen Veränderungen, die sehr oft mit der ersteren, der Coxa vara, zusammen vorkommen, aber fast immer bedeutend geringere Symptome machen und das funktionelle Resultat daher oft nur wenig beeinträchtigen, gehört ins Gebiet der Calvé-Legg-Perthesschen Osteochondritis deformans coxae juvenilis. Ob sie identisch mit dieser ist, und ob sie das Analogon des Malum coxae senile am jugendlichen Knochen ist, darüber herrscht bei den verschiedenen Autoren noch Uneinig-

keit. Ebenso steht die Frage nach der Aetiologie dieser Veränderungen noch im Brennpunkt des Interesses und ist keineswegs einheitlich gelöst. Aus der sehr umfangreichen Literatur über dieses Thema kann nur einiges erwähnt werden. Viele Autoren wollen das Einrenkungstrauma als Ursache anerkannt wissen. Damit steht jedoch die auch hier in der Klinik beobachtete Tatsache im Widerspruch, daß gerade nach besonders schwierigen und langdauernden Repositionen keine solchen Veränderungen auftraten, während bei zwei unserer Patienten mit Kopfdeformierung „Reposition gelingt leicht" verzeichnet steht. Daher nehmen einige Autoren Konstitutionsanomalien und Störungen im endokrinen System (A. Fromme, J. H. Zaijer), kongenitale Entwicklungsstörungen und hereditäre Dystrophien als prädisponierende Faktoren an. Dem Trauma kommt nur die Rolle des auslösenden Momentes einer schon vorhandenen, noch schlummernden Affektion zu, diese beschleunigend und verschlimmernd (P. Caan). Nach E. Bibergeil schafft das Repositionstrauma nur die Disposition zur Entwicklung der Krankheit; die eigentliche Ursache liegt in der Gelenkflächeninkongruenz, der sogenannten Dysartrie. K. Gaugele nimmt Adduktorenschädigung im Gefolge der Einrenkung an, weil dadurch Außenrotation des Femur und so Gelenkflächeninkongruenz geschaffen werde. Auch G. Preiser und H. Spitzy schuldigen Gelenkkörperveränderungen und dadurch bedingtes chronisches Trauma als Ursache an, während C. Deutschländer diese Ansicht ablehnt, da „alle unsere Gelenke eine physiologische Inkongruenz bis zu einem gewissen Grade aufweisen". Die Entstehung der Erkrankung auf der gesunden, nicht reponierten Seite, wie sie von Perthes, M. Brandes und A. Natzler beschrieben ist, erklärt Legg als durch „contrecoup" und „sympathische Entzündung" entstanden. Ferner sei noch erwähnt, daß die Erscheinungen der Osteochondritis als Spätfolgen von Kontusionen, Gefäßschädigungen und Lockerung der Epiphyse gedeutet werden und endlich noch mit Infektionskrankheiten in ätiologische Beziehung gebracht werden. Pathologisch-anatomisch handelt es sich nach Perthes um subchondral gelegene Destruktionsherde. H. Engel berichtet auf Grund histologischer Untersuchungen zweier Femurköpfe, daß es sich um „mit reichlichem Callus knöchern verheilte Nekrosen handelt, die durch eine Impressionsfraktur entstanden sind". Als Ursache dieser nimmt er das Repositionstrauma an. Eine Einteilung dieser in jedem einzelnen Falle und in jeder Etappe der Erkrankungen selbst wieder ver-

schiedenen Zustandsbilder ist sehr schwer. P. Bade hat diese Veränderung in 5 Gruppen eingeteilt. Unsere Bilder einer dieser Gruppen zuzuweisen, ist nicht möglich, da die meisten noch in Entwicklung begriffen sind und daher über den Ausgang noch nichts Sicheres gesagt werden kann. In einem Falle handelt es sich um ein typisches Perthesbild im Fragmentationsstadium, das bereits vor der Behandlung vorhanden war. In seinen medialen Teilen ist der Kopf völlig geschwunden, im lateralen Drittel sind einige einzeln getrennt liegende Stücke von ihm erhalten. Das Femur steht in Subluxationsstellung. Auf der gesunden Seite ist eine auffallende, ganz regelmäßige Zackung des lateralen Randes des Os ischii zu sehen. Fünf Vierteljahre später haben sich Kopf und Hals zu einer unförmlichen Verdickung des Femurendes, an der Einzelheiten nicht mehr zu erkennen sind, umgebildet. Die Zackung im Os ischii der anderen Seite ist noch vorhanden, aber gröber und dicker geworden. Ein anderer Fall mit Coxa vara zeigt den Kopf in seiner ganzen Breite abgeplattet mit unregelmäßigen Schatten und Unebenheiten an der Oberfläche. Bei einem weiteren Patienten ist ein ähnliches Bild zu sehen, ein verkürzter und verdickter Schenkelhals, über den sich der sehr stark verdünnte Kopf wie eine schmale Sichel herüberlegt. Den stärksten Kopf- und Schenkelhalsschwund endlich weist ein Röntgenbild auf, das am oberen Femurende nur noch einen kurzen, in seinem freien Ende gezackten Stumpf als Rest des Halses erkennen läßt. Erstaunlich ist, abgesehen von dem letztgenannten Falle, wie wenig die verhältnismäßig schweren Deformierungen das funktionelle Resultat beeinflussen. Es ist allerdings noch nicht vorauszusehen, wie lange dies subjektive Wohlbefinden anhält, und zu welch schweren Folgen es im Laufe der Zeit noch kommen kann, oder ob sich diese Veränderungen noch zurückbilden und so zu einem befriedigenden Endergebnis führen.

Literaturverzeichnis.

Aschner, B. und Engelmann, G.: Konstitutionspathologie in der Orthopädie. 1928 S. 12 und 164 ff. — Axhausen, G.: Münch. Med. Wochenschr. 1922 Nr. 24 S. 881. — Bade, P.: Z. f. o. Chir. 1913, Bd. 33, S. 206. — Braford: Z. f. o. Chir. 1914, Bd. 34, S. 390. — Brandes, M.: Z. f. o. Chir. 1924, Bd, 44, S. 497. — Brandes, M.: Z. f. o. Chir. 1928, Bd. 49, Beilageheft, S. 335. — Brandes, M.: Arch. f. Orthop., Mechanotherapie u. Unfallchir. 1920, Bd. 17, S. 527. — Caan, P.: Erg. d. Chir. u. Orthop. 1924, Bd. 17, S. 64. — Calot (Uebersetzung von E. Meyer) Z. f. o. Chir. 1929, Bd. 51, S. 134. — Deutschländer, C.: Zit. nach M. Horwarth. Z. f. o. Chir. 1908, Bd. 22, S. 473. — Engel, H.: Z. f. o. Chir. 1924, Bd. 45, S. 310. —Engelmann, G.: Wiener Klin. Wochenschr. 1919, Bd. 32, S. 703. — Engelmann, G.: Wiener Klin. Wochenschr. 1919, Bd. 32, S. 703. — Engelmann, G.: Z. f. o. Chir. 1924, Bd. 45, S. 310. — Erlacher, Ph.: 21. Kongreß. Z. f. o. Chir. 1927, Bd. 48, Beilageheft S. 402. — Etienne, E.: Presse med. 1929/4. 58. Fortschr. a. Geb. d. Röntgenstrahlen. 1929, Bd. 39, S. 522. — Fröhlich, A.: Z. f. o. Chir. 1908, Bd. 22, S. 277. — Fromme, A.: Erg. d. Chir. u. Orthop. 1922, Bd. 15, S. 1. Coxa valga S. 146. — Fromme, A.: Arch f. Orthop. etc. 1923, Bd. 21, S. 191. —Galeazzi: Zit. nach Meyer. Arch. f. Orth. etc. 1924, Bd. 22, S. 240. — Gaugele, K.: Z. f. o. Chir. 1918, Bd. 38, S. 35. — Gaugele, K.: Z. f. o. Chir. 1924, Bd. 44, S. 439. — Gaugele, K.: Z. f. o. Chir. 1914, Bd. 34, S. 441. — Gaugele, K.: Z. f. o. Chir. 1924, Bd. 44, S. 569. — Ghillini, G.: Z. f. o. Chir. 1908, Bd. 19, S. 415. — Gräßner: Zit. nach Henle. Handb. d. prakt. Chir. 1922, 5. Aufl., Bd. IV, S. 68. — Gravitz, P.: Virch. Arch. 1878, Bd. 74, S. 1—14. — Narrenstein, R. J.: Z. f. o. Chir. 1928, Bd. 49, S. 388. — Hil-

genreiner, H.: Z. f. o. Chir. 1929, Bd. 51, Beilageheft S. 185. — Hohmann, G.: Z. f. o. Chir. 1910, Bd. 25, S. 157. — Hoffa, A.: Zit nach G. A. Wollenberg. Z. f. o. Chir. 1906, Bd. 15, S. 118. — Horwath, M.: Z. f. o. Chir. 1908, Bd. 22, S. 441. — Isigkeit, E.: Zentralorgan f. ges. Chir. u. Grenzgeb. 1929, Bd. 44, S. 800. — Jansen, M.: Zit. nach A. Scholz. Arch. f. Orth. etc. 1928, Bd. 26, S. 572. — Kreuz, L.: Z. f. o. Chir. 1927, Bd. 48, Beilageheft S. 399. — Lange, F.: Münch. med. Wochenschr. 1928, Bd. 75/2, S. 2001. — Lange, F.: Z. f. o. Chir. 1910, Bd. 25, S. 164. — Le Damany, P.: Uebers. von E. Eckstein. Z. f. o. Chir. 1908, Bd 21, S. 129. — Legg: Zit. nach Caan. Erg. d. Chir. u. Orth. 1924, Bd. 17, S. 104. — Lorenz, A. und Reiner, M.: Handbuch d. orthop. Chir. 1905/07, 2. Bd., S. 65. — Ludloff, K.: Zit. nach Brandes, M. Z. f. o. Chir. 1924, Bd. 44, S. 497. —Ludloff, K.: Zit. nach Lange, F. Lehrbuch der Orthopädie 1928, S. 476. — Martin: Zit. nach Gaugele. Z. f. o. Chir. 1918, Bd. 38, S. 35. — Meyer, A.: Arch. f. Orthop. etc. 1924, Bd. 22, S. 240. — Meyer, A.: Z. f. o. Chir. 1924, Bd. 45, S. 308. — Müller, W.: Bruns Beitr. z. klin. Chir. 1926, Nr. 137, S. 148. — Müller, W.: 1924, Leipzig. — Narath: Zitiert nach Hoffa-von Brunn: Handb. d. praktischen Chir., Bd. 6, 1923, S. 7. — Nathan, W.: Z. f. o. Chir. 1928, Bd. 49, S. 393. — Natzler, A.: Z. f. o. Chir. 1928, Bd. 49, Beilageheft S. 191. — Nieber, O.: Z. f. o. Chir. 1916, Bd. 35, S. 301. — Pitzen, P.: Z. f. o. Chir. 1929, Bd. 51, Beilageheft S. 286. — Perthes: Zitiert nach Schultz. Z. f. o. Chir. 1924, Bd. 43, S. 528. — Preiser, G.: Z. f. o. Chir. 1908, Bd. 21, S. 177. — Preiser, G: Z. f. o. Chir. 1911, Bd. 29, S. 115. — Preiser, G.: Zitiert nach E. Bibergeil. Z. f. o. Chir. 1912, Bd. 30, S. 163. — Putti: Zit. nach L. Kreuz. Z. f. o. Chir. 1927, Bd. 48, Beilageheft S. 399. — Pusch: Z. f. o. Chir. 1928, Bd. 49, Beilageheft S. 179. — Pürckhauer: Zit. nach Schultz. Z. f. o. Chir. 1924, Bd. 43, S. 528. — v. Recklinghausen: Zit. nach A. Fromme. Erg. d. Chir. u. Orthop. 1922, Bd. 15, S. 147. — Redard, P.: Z. f. o. Chir. 1912, Bd. 30, S. 43. — Schede: Zitiert nach Meyer. Arch. f. Orthop. etc. 1924, Bd. 22, S. 240. — Scholz, A.: Arch. f. Orthop. etc. 1928, Bd. 26, S. 572. — Schultz, Ph. J.: Z. f. o. Chir., Bd 43, S. 528, 1924. — Spitzy, H.: Z. f.

o. Chir. 1924, Bd. 45, S. 576. — Spitzy, H.: Zit. nach A. Scholz. Arch. f. Orthop. etc. 1928, Bd. 26, S. 572. — Springer, G.: Z. f. o. Chir. 1912, Bd. 30, S. 259. — Stephens: Verh. d. Deutsch. Orthop. Gesellschaft. Z. f. o. Chir. 1929, Bd. 51, Beilageheft S. 295. — Vogel, K.: Z. f. o. Chir. 1905, Bd. 14, S. 132. — Weber, H.: Z. f. o. Chir. 1910, Bd. 25, S. 138. — Werndorff, K. R.: Z. f. o. Chir. 1924, Bd. 45, S. 605. — Wilhelm, R.: Arch. f. Orthop. etc. 1928, Bd. 26, S. 537. — Wollenberg, G. H.: Zit. nach Horwath. Z. f. o. Chir. 1908, Bd. 22, S. 474. — Wollenberg, G. H.: Z. f. o. Chir. 1906, Bd. 15, S. 118. — Zaijer, J. H.: Zit. nach Hackenbrock. Arch. f. Orthop. etc. 1923, Bd. 21, S. 191.

LEBENSLAUF.

Ich, Otto Sunder-Plaßmann, Sohn des Bauunternehmers A. Sunder-Plaßmann und seiner Ehefrau Maria, geb. Huckestein, bin geboren am 17. Juni 1906 zu Förde-Grevenbrück, Kreis Olpe. Nach vierjährigem Besuche der Elementarschule zu Förde und Absolvierung der Rektoratschule daselbst trat ich in die Untersekunda des Städtischen Gymnasiums zu Attendorn in Westfalen ein und legte dort zu Ostern 1925 die Reifeprüfung ab. Zur Erledigung meines medizinischen Studiums studierte ich sodann an den Universitäten zu Freiburg i. Br. und in Münster und legte nach vier Studiensemestern meine ärztliche Vorprüfung in Münster ab. Zur Erledigung der klinischen Semester verblieb ich ebenfalls in Münster und lege daselbst das Staatsexamen ab.